



VÁLVULA AÓRTICA CUADRICÚSPIDE.

UN HALLAZGO CASUAL

Germán Ros ⁽¹⁾, Sabrina Juliá ⁽¹⁾

⁽¹⁾ Médico/a Especialista en Cardiología

Sanatorio Parque - Bv. Oroño 860, (2000) Rosario, Argentina

Correspondencia a: sjulia307@gmail.com

Fecha de publicación: 27/2/2026

Citación sugerida: Ros G, Juliá S. Válvula aórtica cuatricúspide (un hallazgo casual). Anuario (Fund. Dr. J. R. Villavicencio) 2026;33. Disponible en: <https://villavicencio.org.ar/anuario/33/valvula-aortica-cuadricuspide.pdf>. ARK: <https://id.caicyt.gov.ar/ark:/s2796762x/lwzv2rjsh>

Este es un artículo de acceso abierto distribuido bajo los términos de Creative Commons Attribution License (<https://creativecommons.org/licenses/by-nc-nd/4.0/deed.es>), esto permite que Ud. lo comparta, lo copie y lo redistribuya, sin propósitos comerciales, siempre que se cite correctamente el trabajo original. Si crea un nuevo material con él, no podrá distribuir el material modificado.

Resumen

Introducción: La válvula aórtica cuatricúspide es una valvulopatía congénita infrecuente cuyo diagnóstico se incrementó en las últimas décadas gracias a los avances en las imágenes de ultrasonido. La edad promedio de su detección es entre los 43 y 55 años y puede estar asociada a otras anomalías congénitas.

La principal complicación es la insuficiencia aórtica y le sigue en frecuencia la estenosis aórtica.

El tratamiento es quirúrgico si en su evolución la válvula se altera hemodinámicamente; de lo contrario, la conducta es expectante.

Objetivo: comentar un hallazgo casual de una rara patología como es la válvula aórtica cuatricúspide y actualizar el tema.

Caso Clínico: Paciente de 32 años, que asistió por control con antecedente de "insuficiencia valvular aórtica". Presentó en el electrocardiograma una leve prolongación del intervalo QT y en el ecocardiograma se observó de forma incidental una válvula aórtica con cuatro cúspides (tipo A de Hurwitz y Roberts, tipo 1 según Nakamura) con regurgitación de grado leve sin evidenciar trayectos coronarios anormales en el citado estudio. Se decidió conducta expectante con seguimiento clínico anual.

Discusión: La válvula aórtica cuatricúspide es una

QUADRICUSPID AORTIC VALVE:

AN INCIDENTAL FINDING

Abstract

Introduction: Quadricuspid aortic valve is a rare congenital valvular heart defect; its diagnosis has increased in recent decades thanks to advances in ultrasound imaging.

The average age of detection is between 43 and 55 years, and it may be associated with other congenital anomalies.

The main complication is aortic regurgitation, followed in frequency by aortic stenosis.

Surgery is required if the valve becomes hemodynamically compromised during its progression; otherwise, a conservative approach is considered.

Objective: To report an incidental finding of a rare pathology such as the quadricuspid aortic valve, and to provide an update on the topic.

Clinical Case: A 32-year-old patient attended for a medical follow-up with a history of "aortic valve regurgitation." The electrocardiogram showed a mild QT interval prolongation, and the echocardiogram incidentally revealed an aortic valve with four cusps (Hurwitz and Roberts type A, Nakamura type 1) with mild regurgitation and no evidence of abnormal coronary pathways.



ACCESO ABIERTO

entidad infrecuente, su hallazgo es incidental, su principal complicación es la insuficiencia aórtica.

El tratamiento es quirúrgico, siempre y cuando existan complicaciones hemodinámicas.

En esta paciente fue un hallazgo casual, no se detectaron otras anomalías congénitas, según la literatura revisada no hay asociación entre el QT prolongado y válvula aórtica cuatricúspide. Se solicitó tomografía computarizada multicorte para identificar posibles malformaciones coronarias.

Conclusión: La válvula aórtica cuatricúspide presenta muy baja prevalencia y es subdiagnosticada a edades tempranas; su diagnóstico se realiza a través de ecocardiografía transtorácica. En nuestro caso se detectó en una paciente de 32 años incidentalmente, sin complicaciones por lo que se decidió el seguimiento ecocardiográfico anual previa realización de tomografía computarizada multicorte.

Palabras clave

Válvula aórtica cuatricúspide, cardiopatía congénita, insuficiencia aórtica, ecocardiograma doppler color.

A conservative approach with annual clinical follow-up was chosen.

Discussion: Quadricuspid aortic valve is a rare condition, its finding is incidental, and its main complication is aortic insufficiency. Treatment is surgical only when hemodynamic complications are present. In this patient, it was an incidental finding; no other congenital anomalies were detected. According to the literature, there is no association between prolonged QT interval and quadricuspid aortic valve. A multislice computed tomography scan was requested to identify possible coronary malformations.

Conclusion: Quadricuspid aortic valve has a very low prevalence and is underdiagnosed at early ages. Its diagnosis is made through transthoracic echocardiography. In our case, it was detected incidentally in a 32-year-old patient without complications, so annual echocardiographic follow-up was decided after performing a multislice computed tomography scan.

Keywords

Quadricuspid aortic valve, congenital heart disease, aortic insufficiency, color Doppler echocardiogram.

Introducción:

La válvula aórtica cuatricúspide (VAC) es una infrecuente anomalía congénita caracterizada por la presencia de 4 cúspides en la válvula aórtica, cuyo diagnóstico se incrementó en las últimas décadas gracias a los avances en las técnicas de imágenes ultrasónicas.¹

Algunos pacientes presentan alteraciones congénitas asociadas, la más frecuente es la anomalía de las arterias coronarias.²

Aun no se conocen asociaciones familiares.³

Su principal complicación es la insuficiencia aórtica por una inadecuada coaptación de sus hojas en diástole seguido de estenosis valvular por fibrosis.

El diagnóstico se realiza entre los 43 y 55 años edad en la cual comienzan las complicaciones; no obstante, la mayoría permanece asintomática y su diagnóstico es casual. El tratamiento se considera cuando existen complicaciones significativas y la técnica de elección es el reemplazo valvular aórtico ya que la anatomía de los velos

dificulta la cirugía conservadora, en caso de optar por esta última, la técnica recomendada es la tricúspidización.

La importancia del diagnóstico precoz de esta entidad radica en realizar un tratamiento médico óptimo e indicar un tratamiento quirúrgico oportuno.⁴

En el presente caso se diagnosticó una VAC en una paciente de 32 años, asintomática, que en una evaluación predeportiva refería el antecedente de insuficiencia valvular aórtica.

Objetivos:

Nuestro objetivo es presentar un caso de válvula aórtica cuatricúspide (patología muy poco frecuente) diagnosticado en forma casual en nuestra institución y actualizar bibliográficamente el tema.

Presentación del caso:

Paciente de 32 años de sexo femenino sin antecedentes

prenatales, asintomática, que consultó al servicio para realizar examen de aptitud deportiva de alto rendimiento. Refirió antecedente de insuficiencia valvular aórtica.

Al examen físico no se detectó ningún signo clínico de anomalía. Se realizó electrocardiograma donde se evidenció el intervalo QT levemente prolongado y el ecocardiograma detectó una válvula aórtica con cuatro cúspides simétricas de igual tamaño con bordes levemente engrosados y excursión conservada, regurgitación de origen y recorrido central de grado leve y aorta ascendente normal sin evidencia de recorridos coronarios anómalos.

El servicio de electrofisiología sugirió conducta expectante evitando fármacos que potencialmente prolonguen el intervalo QT y la realización de una tomografía computarizada (TAC) para la identificación de recorridos coronarios anómalos. (Figuras 1, 2, 3, 4 y 5)

Discusión:

La VAC es una cardiopatía congénita infrecuente, su incidencia es de 0,008 % a 0,043 % de todas las cardiopatías congénitas y menor al 0,0065 % de los hallazgos ecocardiográficos. Ratio sexo masculino/femenino 1,6/1.⁴ Puede asociarse a estenosis subaórtica, comunicación interauricular, interventricular, persistencia del conducto arterioso, dilatación aórtica, miocardiopatía hipertrófica, anomalías de la válvula mitral, válvula pulmonar cuadrícuspide, transposición de las grandes arterias y anormal origen y recorrido coronario (10 % de las anomalías asociadas).^{3,5}

En las últimas décadas, la optimización de las imágenes ultrasónicas transtorácicas con distintas armónicas han mejorado la visualización de la anatomía valvular en ventas subóptimas.

La mayoría de los casos se identifican a partir de la cuarta década de vida cuando son sintomáticos por complicaciones. La mayoría permanecen asintomáticos a lo largo de su vida; sin embargo, algunos pueden presentar insuficiencia valvular aórtica debido a una inadecuada coaptación de las hojas valvares durante la diástole o estenosis de la misma debido a fibrosis evolutiva.

Su origen se da durante la embriogénesis cuando se desarrolla una variante supernumeraria en el brote mesenquimatoso aórtico produciendo una proliferación anormal de las valvas que pueden adoptar distintos fenotipos.⁴

Hurwitz y Roberts describen 7 tipos:

- A) cuatro velos iguales
- B) tres velos iguales y uno desigual
- C) dos velos grandes e iguales y dos pequeños e iguales
- D) un velo grande, dos intermedios y uno pequeño
- E) un velo grande y tres más pequeños e iguales
- F) dos velos grandes e iguales y dos pequeños y desiguales
- G) cuatro velos desiguales.

Figura 1: Vista paraesternal en eje corto de válvula aórtica en protosístole

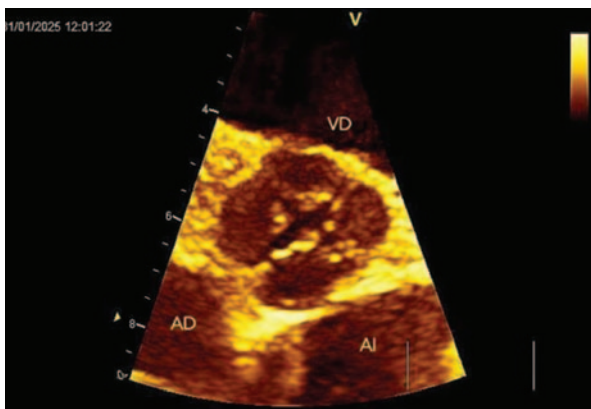


Figura 2: Vista paraesternal en eje corto de válvula aórtica en proto mesosístole

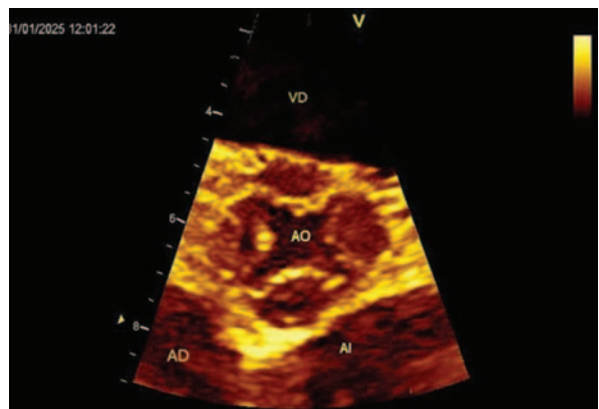


Figura 3: Vista paraesternal en eje corto de válvula aórtica en mesosístole

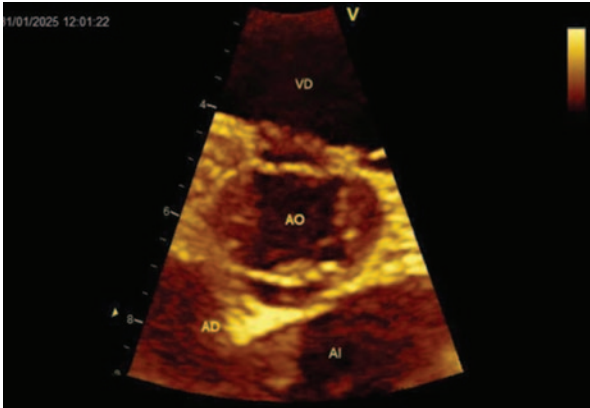


Figura 4: Vista paraesternal en eje corto de válvula aórtica en mesodiástole

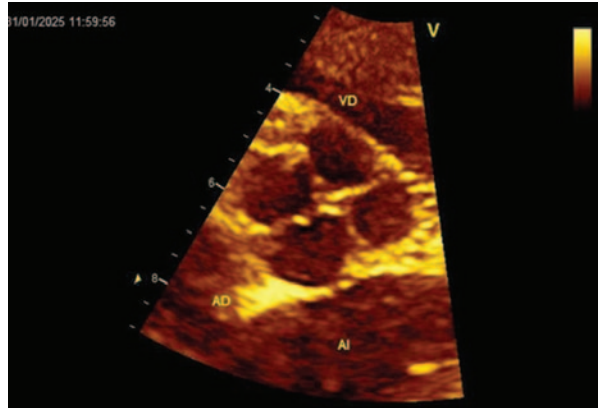
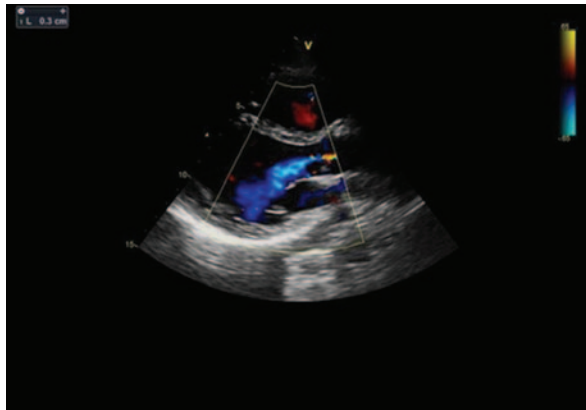

Figura 5: Regurgitación valvular aórtica con flujo de regurgitación central grado leve



Simplificadamente, Nakamura et al, dividen en cuatro las variantes según la ubicación del velo supernumerario:

- I) Entre la valva coronariana izquierda y la valva coronariana derecha
- II) Entre la valva coronariana derecha y la no coronariana
- III) Entre la valva no coronaria y la valva coronariana izquierda
- IV) Cuando no se puede identificar debido al tamaño similar entre dos cúspides.⁶

No se encontró asociación con intervalo QT prolongado. El tratamiento es quirúrgico y generalmente con reemplazo valvular en los casos con disfunción valvular sintomática.

El presente caso clínico corresponde morfológicamente a una VAC tipo 1 según Nakamura o tipo A según Hur-

witz y Roberts en una paciente de sexo femenino de 32 años de edad con regurgitación de localización central grado leve y apertura conservada sin identificar otras anomalías por ultrasonido. Actualmente se encuentra pendiente la realización de TAC multicorte para identificar patología coronaria.

Conclusiones:

Detectar una VAC es un hecho casi infrecuente ya que la prevalencia de la misma es muy baja y la mayoría de los pacientes suelen encontrarse asintomáticos.

En el presente caso se detectó de forma incidental una VAC (tipo 1 según la clasificación de Nakamura o tipo A según la clasificación de Hurwitz y Roberts) con regurgitación grado leve en una paciente asintomática con leve prolongación del intervalo QT. Se solicitó TAC mul-



ticorte para descartar de forma definitiva la presencia de trayectos coronarios anómalos.

Conflicto de intereses:

Los autores declaran no tener conflicto de intereses.

Bibliografía:

1. Amaya S, Andrade Fierro D, Orozco AC, y col. Válvula aórtica cuatricúspide. Enfoque ecocardiográfico intraoperatorio. *Rev Chil Anest.* 2021;50:898-901. Disponible en: <https://revistachilenadeanestesia.cl/revchilanestv5007101213/>
2. Curtis J, Sánchez A. Un trébol de cuatro hojas, Válvula aórtica cuatricúspide. Caso clínico y revisión de la literatura. *Rev Fed Argent Cardiol.* 2024;53:177-180. Disponible en: <https://revistafac.org.ar/ojs/index.php/revistafac/article/view/570>
3. Novoa V, Martínez A, Souaf S, y col. Válvula aórtica cuatricúspide. Presentación de dos casos. *Cirugía Cardiovascular.* 2022;29:244-248. Disponible en: <https://www.elsevier.es/es-revista-cirugia-cardiovascular-358-articulo-valvula-aortica-cuatricuspide-presentacion-dos-S1134009622000122>
4. Gutiérrez G, Gutiérrez F, Bastianelli G, y col. Válvula aórtica cuatricúspide en paciente adulto: una rara etiología de insuficiencia valvular aórtica. *Rev Fed Argent Cardiol.* 2021;50:3-5. Disponible en: <https://revistafac.org.ar/ojs/index.php/revistafac/article/view/209>
5. Gouveia S, Ferreira Martins JD, Costa G, et al. Quadricuspid aortic valve -10-year case series and literature review. *Rev Port Cardiol.* 2011;30:849-854. Disponible en: <https://www.revportcardiol.org/en-quadricuspid-aortic-valve-10-year-articulo-S2174204911000055>
6. Posada-Ríos D, Ramírez-Moreno A, Jaramillo-González GC, y col. Válvula aórtica cuatricúspide. *Rev Colomb Cardiol.* 2023;30:207-211. Disponible en http://www.scielo.org.co/scielo.php?script=sci_arttext&pid=S0120-56332023000300207