



ACCESO ABIERTO

ENDOCARDITIS INFECCIOSA ATÍPICA. UN DESAFÍO DIAGNÓSTICO Y TERAPÉUTICO

Valentina Moretto ⁽¹⁾, Luciana Ramirez ⁽¹⁾, Albertina Pujol ⁽¹⁾, Agustín Llanos ⁽²⁾⁽¹⁾ Médica Residente del Servicio de Cardiología⁽²⁾ Médico Especialista en Cardiología

Instituto Cardiovascular de Rosario - Bv. Oroño 450, (2000) Rosario, Argentina

Correspondencia a: valentinamoretto13@gmail.com

Fecha de publicación: 12/2/2026

Citación sugerida: Moretto V, Ramirez L, Pujol A y col. Endocarditis infecciosa atípica: Un desafío diagnóstico y terapéutico. Anuario (Fund. Dr. J. R. Villavicencio) 2026;33. Disponible en: <https://villavicencio.org.ar/anuario/33/endocarditis-infecciosa-atipica.pdf>.ARK: <https://id.caicyt.gov.ar/ark:/s2796762x/brqqr86xc>

Este es un artículo de acceso abierto distribuido bajo los términos de Creative Commons Attribution License (<https://creativecommons.org/licenses/by-nc-nd/4.0/deed.es>), esto permite que Ud. lo comparta, lo copie y lo redistribuya, sin propósitos comerciales, siempre que se cite correctamente el trabajo original. Si crea un nuevo material con él, no podrá distribuir el material modificado.

Resumen

La endocarditis infecciosa representa una patología poco frecuente pero de alta morbimortalidad, cuya presentación clínica y su diagnóstico siguen siendo un desafío. La endocarditis infecciosa de válvula pulmonar constituye una entidad excepcional y su etiología por *Escherichia coli* en válvula nativa es extraordinariamente infrecuente.

Se reportó el caso de una paciente de 77 años, portadora de múltiples comorbilidades cardiovasculares. Inicialmente se presentó con un síndrome febril asociado a urocultivo y hemocultivos positivos para *Escherichia coli*, lo que llevó a interpretar el cuadro como infección del tracto urinario. La persistencia de la fiebre, junto con hallazgos clínicos adicionales, motivó la realización de un ecocardiograma doppler transesofágico que evidenció una vegetación adherida a la válvula pulmonar.

A pesar de la elevada sospecha de endocarditis infecciosa, la negatividad de la tomografía por emisión de positrones/tomografía computarizada y de los hemocultivos de control llevaron a desestimar la endocarditis infecciosa, interpretando la masa como trombo. La paciente reingresó precozmente con un nuevo síndrome febril, momento en el que se confirmó una endocarditis bivalvular (pulmonar y aórtica)

ATYPICAL INFECTIOUS ENDOCARDITIS: A DIAGNOSTIC AND THERAPEUTIC CHALLENGE

Abstract

Infective endocarditis is a rare condition associated with high morbidity and mortality; its clinical presentation and diagnosis continue to pose significant challenges. Infective endocarditis of the pulmonary valve is an extremely rare condition, and involvement of a native valve by *Escherichia coli* is exceedingly uncommon.

We report the case of a 77-year-old woman with multiple cardiovascular comorbidities. She initially presented with a febrile syndrome associated with positive urine culture and blood cultures for *Escherichia coli*, which led to an initial diagnosis of urinary tract infection. Persistent fever, together with additional clinical findings, prompted a transesophageal Doppler echocardiogram, which revealed vegetation attached to the pulmonary valve.

Despite a high clinical suspicion of infective endocarditis, negative positron emission tomography/computed tomography findings and negative follow-up blood cultures led to the condition being dismissed as endocarditis, with the intracardiac mass being interpreted instead as a



por *Escherichia coli*. Como complicación presentó evento embólico e insuficiencia cardíaca descompensada refractaria al tratamiento dirigido, por lo que requirió de intervención y resolución quirúrgica.

Como conclusión, se describe un caso excepcional de endocarditis infecciosa por *Escherichia coli* sobre válvula pulmonar nativa, una presentación de extrema rareza que dificultó el diagnóstico oportuno. Aun frente a estudios avanzados con resultados negativos, como la tomografía por emisión de positrones/tomografía computarizada cuya sensibilidad es limitada en válvulas nativas, los criterios clínicos clásicos, particularmente los criterios de Duke, mantienen un rol fundamental e insustituible en el proceso diagnóstico. El caso destaca la necesidad de integrar de manera crítica los hallazgos clínicos, microbiológicos y de imágenes, evitando la subestimación de entidades inusuales que, de no ser identificadas oportunamente, pueden evolucionar hacia complicaciones graves.

Palabras clave

Endocarditis infecciosa, *Escherichia coli*, válvula pulmonar, ecocardiograma, válvula aórtica, vegetación.

thrombus. The patient was readmitted shortly thereafter with a new febrile episode, at which time bivalvular endocarditis (pulmonary and aortic) due to *Escherichia coli* was confirmed. As a complication, she presented with an embolic event and decompensated heart failure refractory to targeted treatment, ultimately requiring surgical intervention.

In conclusion, we describe an exceptional case of infectious endocarditis caused by *Escherichia coli* involving a native pulmonary valve, an extremely rare presentation that hindered a timely diagnosis. Even in the context of advanced diagnostic studies yielding negative results, such as positron emission tomography/computed tomography, whose sensitivity is limited in native valve disease, classical clinical criteria, particularly the Duke criteria, continue to play a fundamental and irreplaceable role in the diagnostic process. This case highlights the need to critically integrate clinical, microbiological, and imaging findings, and underscores the importance of maintaining suspicion for rare entities that, if unrecognized, may evolve into severe complications.

Keywords

Infective endocarditis, *Escherichia coli*, pulmonary valve, echocardiogram, aortic valve, vegetation.

Introducción:

La endocarditis infecciosa (EI) es una infección microbiana del endocardio —capa más interna del corazón que reviste las cavidades cardíacas— caracterizada por la formación de vegetaciones, entendidas como trombos fibrino-plaquetarios que se desarrollan sobre válvulas previamente dañadas o en contextos predisponentes, tales como prótesis valvulares, cardiopatías congénitas, valvulopatías, dispositivos intracardíacos o consumo de drogas por vía endovenosa.¹

Los microorganismos más frecuentemente implicados corresponden a cocos grampositivos, fundamentalmente *Streptococcus viridans*, *Streptococcus gallolyticus*, *Staphylococcus aureus* y *Enterococcus faecalis*. Entre los bacilos gramnegativos, destacan los pertenecientes al grupo HACEK, siendo notablemente menos frecuente la implicación de bacilos gramnegativos no

pertenecientes a dicho grupo, como *Escherichia coli* (*E. coli*) o *Klebsiella* spp.^{2,3}

Dichos microorganismos afectan predominantemente a válvula mitral y a válvula aórtica, siendo inusual el compromiso de válvula tricúspide y de válvula pulmonar.⁴

Desde el punto de vista clínico, la EI suele manifestarse como un síndrome febril prolongado (hasta en el 90 % de los casos), acompañado de un nuevo soplo cardíaco o uno ya preexistente agravado. Puede asociarse a signos periféricos clásicos, como nódulos de Osler (lesiones rojizas o violáceas en las yemas de los dedos) o manchas de Roth (hemorragias retinianas características), así como a complicaciones graves, entre ellas insuficiencia cardíaca y fenómenos embólicos, incluidos los accidentes cerebrovasculares.⁴

Pese a su baja incidencia, la EI presenta una morbimortalidad considerable. Su expresión clínica es heterogé-



nea y frecuentemente inespecífica, lo que dificulta su reconocimiento oportuno, especialmente en escenarios inusuales como el del presente caso caracterizado por la afectación de válvula pulmonar nativa, y una etiología por *E. coli*, microorganismo extraordinariamente inusual de encontrar en dicha localización.

Objetivos:

El presente trabajo tiene como objetivo destacar la relevancia del juicio clínico y del adecuado empleo de los estudios complementarios para lograr un diagnóstico oportuno, preciso y precoz en escenarios infrecuentes o atípicos de esta patología.

Presentación del caso:

Se trata de una paciente de 77 años que presentaba como factores de riesgo cardiovascular hipertensión arterial, diabetes mellitus tipo II no insulino requiriente, dislipemia y obesidad grado II. Entre sus antecedentes patológicos destacaban trombosis de la arteria central de la retina izquierda (1994), accidente cerebrovascular hemorrágico intraparenquimatoso (1995), accidente isquémico transitorio (2017) y trombosis venosa profunda (2023).

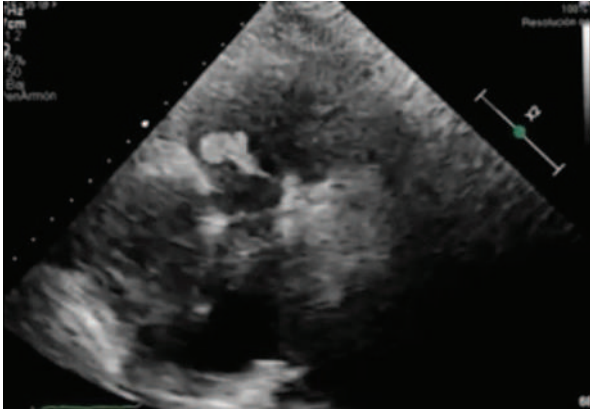
En julio de 2024 cursó una internación prolongada en un centro de alta complejidad por EI de válvula aórtica nativa por *Streptococcus agalactiae*, que se complicó con embolias sépticas a nivel de la arteria hipogástrica izquierda manifestada por hemorragia digestiva baja y de la arteria oftálmica izquierda, con disminución de la agudeza visual. El ecocardiograma transtorácico evidenció una imagen móvil en válvula aórtica compatible con vegetación. Recibió tratamiento antibiótico endovenoso dirigido con ampicilina y gentamicina durante seis semanas con adecuada respuesta clínica. Tras el alta, se evaluó de control mediante ecocardiograma transtorácico que no demostró vegetación en válvula aórtica. En diciembre del mismo año consultó por síndrome febril de 24 horas de evolución, motivo por el que fue internada en el Instituto Cardiovascular de Rosario. Al examen físico solo presentaba dolor hipogástrico. Los estudios iniciales mostraron elevación de reactantes de fase aguda, electrocardiograma sin alteraciones, y urocultivo con desarrollo bacteriano de *E. coli*. Así, se interpretó el cuadro como infección urinaria y se inició tratamiento antibiótico dirigido con ampicilina-sulbactam. A pesar de dicho tratamiento, la paciente persistió con registros febriles diarios ($>38^{\circ}\text{C}$) y como hallazgo en el examen físico presentó un nuevo soplo sistólico, por lo que fue evaluada mediante hemocultivos siendo positivos para *E. coli* y mediante ecocardiograma transeso-

fágico que evidenció una masa móvil heterogénea de 1,3 cm x 2,2 cm adherida a válvula pulmonar, sugestiva de vegetación (Figura 1). Ante dichos nuevos hallazgos se interpretó el cuadro como EI de válvula pulmonar nativa a *E. coli*, reemplazando el tratamiento a antibioticoterapia dirigida con ceftriaxona-amikacina.

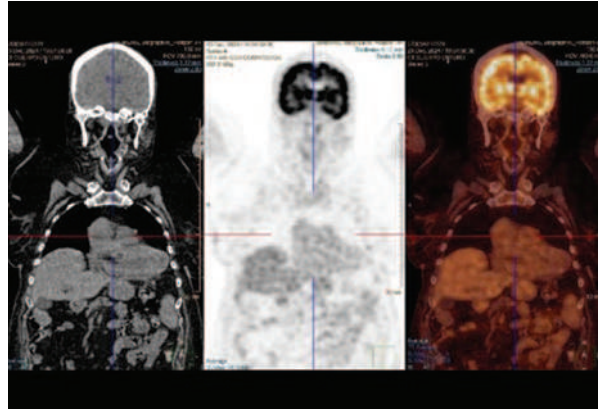
Tras 21 días de dicho tratamiento y persistencia de registros febriles se efectuó una tomografía por emisión de positrones/tomografía computarizada (PET-TC) que no mostró áreas de hipercaptación (Figura 2); un nuevo ecocardiograma transesofágico sin cambios respecto al previo (persistencia de masa en válvula pulmonar); hemocultivos de control negativos; y una tomografía computada multislice (TCMS) cardíaca, que informó una imagen hipodensa pediculada en relación a válvula pulmonar que podría corresponder a trombo/vegetación (Figura 3). Considerando la baja prevalencia de EI en válvula pulmonar a *E. coli*, el PET-TC negativo y los hallazgos en la TCMS cardíaca, se desestimó el diagnóstico de EI y se interpretó como probable trombosis de válvula pulmonar, por lo que se decidió el alta sanatorial, sin antibioticoterapia y con anticoagulación vía oral.

Diez días después de su externación, la paciente reingresó por registros febriles de 6 días de evolución que se asociaban a desorientación y vómitos. Los estudios analíticos mostraron reactantes de fase aguda elevados; hemocultivos nuevamente positivos para *E. coli*; y un urocultivo negativo. El ecocardiograma transtorácico reveló una masa en válvula pulmonar de dimensiones similares a las previamente descritas. Por evolucionar con crisis convulsivas y persistir febril se solicitó resonancia magnética de cráneo que informó imágenes compatibles con lesiones isquémicas agudas, de probable etiología embólica. Además se realizó un nuevo ecocardiograma transesofágico, que evidenció una imagen ecodensa de 0,5 cm x 0,39 cm en válvula aórtica, y una masa móvil en válvula pulmonar (Figura 4). Ante dichos hallazgos se reinterpretó el cuadro como EI bivalvular (pulmonar y aórtica) nativas por *E. coli*, por lo que se reinició la antibioticoterapia dirigida con ceftriaxona y amikacina.

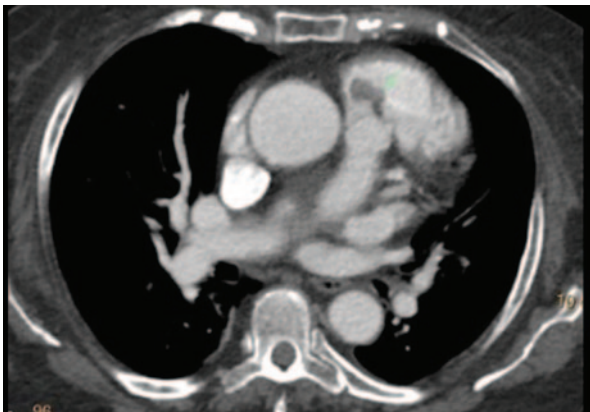
Debido a la presencia de evento embólico y evolucionar con insuficiencia cardíaca, el caso fue evaluado de manera multidisciplinaria por los médicos de la institución, quienes definieron la necesidad de resolución quirúrgica. Se realizó vegetectomía, cirugía plástica de la válvula pulmonar y reemplazo valvular aórtico con prótesis biológica, sin complicaciones perioperatorias de jerarquía. Se obtuvo material biológico durante el procedimiento, que fue remitido a anatomía patológica, donde

Figura 1: Vegetación en válvula pulmonar

Se observa mediante ecocardiograma transesofágico, vegetación de 1,3 cm x 1,07 cm x 2,2 cm en válvula pulmonar.

Figura 2: Tomografía por emisión de positrones

Corte coronal de tomografía por emisión de positrones/tomografía computarizada de cuerpo entero, donde no se observan áreas de hipercaptación.

Figura 3: Tomografía cardiaca

Corte axial de tomografía computada multislice cardiaca, donde se observa imagen hipodensa pediculada en relación con válvula pulmonar correspondiente a vegetación.

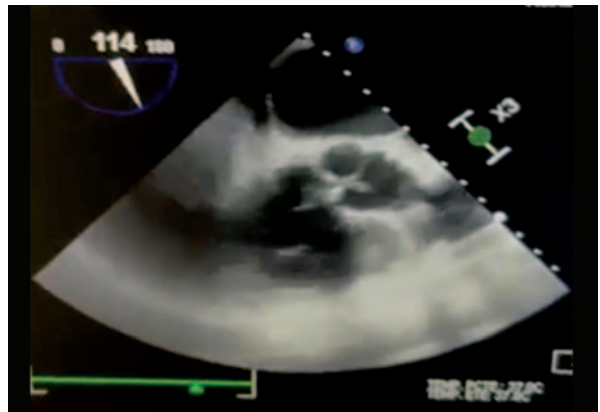
Figura 4: Vegetación en válvula aórtica

Imagen ecodensa sobre borde liso de válvula aórtica de 0,55 cm x 0,39 cm.

se confirmó el diagnóstico de EI de válvula pulmonar y aórtica por *Escherichia coli* (Figuras 5 y 6).

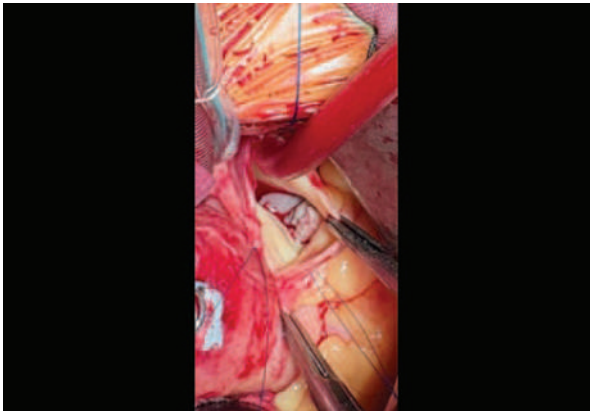
Discusión:

La endocarditis infecciosa es una patología poco frecuente y con alta morbimortalidad que requiere hospitalización, tratamiento antibiótico endovenoso prolongado, y trabajo interdisciplinario con diversas especialidades médicas.⁵

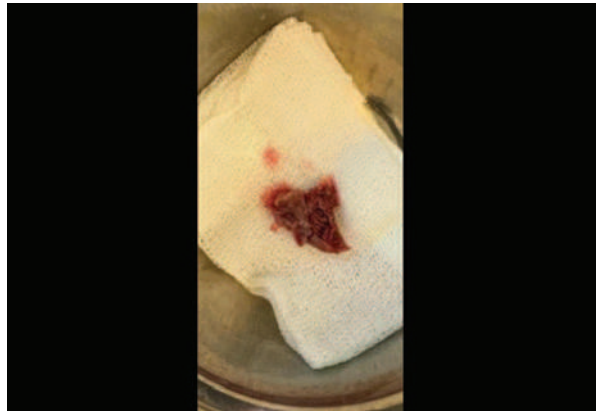La paciente desarrolló una presentación atípica de EI por dos motivos principales.

En primer lugar, el compromiso de la válvula pulmonar constituye una localización sumamente infrecuente, representando apenas el 1 % de los casos reportados.

En segundo lugar y aún más inusual, el agente etiológico identificado, *E. coli*, cuya implicación en endocarditis infecciosa es excepcional y escasamente documentada en la literatura médica. Esto se puede jus-

Figura 5: Imagen intraoperatoria

Se observa vegetación asentada en válvula pulmonar.

Figura 6: Imagen de pieza quirúrgica

Se observa masa vegetante extraída.

tificar debido a que dicha bacteria tiene una capacidad muy limitada para adherirse al endocardio debido a la ausencia de factores de virulencia clásicos asociados con la formación de vegetaciones, tales como adhesinas específicas, producción de biopelículas y mecanismos de invasión tisular.

A pesar de que la paciente presentaba factores de riesgo para desarrollar EI, su presentación atípica asociada a exámenes complementarios no concluyentes llevó a un diagnóstico tardío.

Conclusiones:

La presentación de esta paciente con EI sobre válvula pulmonar nativa por *E. coli* ilustra un desafío diagnóstico fundamental: el conflicto entre la evidencia clínica y la baja prevalencia de una patología.

Las búsquedas bibliográficas realizadas no arrojaron reportes previos de EI en válvula pulmonar nativa por *E. coli*, lo que confiere a este caso un valor científico significativo.

La principal enseñanza de este caso es la importancia de la alta sospecha clínica y la reevaluación constante del paciente. La reaparición de fiebre, la nueva bacteriemia y, sobre todo, el evento embólico, sirvieron como señales de alarma para reconsiderar el diagnóstico.

Estos hallazgos ponen de manifiesto que, si bien las tecnologías avanzadas como el PET-TC constituyen herramientas valiosas, su baja sensibilidad en la EI de válvula nativa puede llevar a interpretaciones erróneas y a des-

estimar el diagnóstico. Por ello, resulta fundamental reafirmar que el juicio clínico sigue siendo el eje central del proceso diagnóstico, sustentado en la integración sistemática de los criterios de Duke y en la correlación estrecha entre los hallazgos clínicos, microbiológicos y ecocardiográficos. La dependencia exclusiva de métodos de imagen puede demorar el diagnóstico de la enfermedad, favoreciendo la aparición de complicaciones severas.

En esta paciente, el retraso diagnóstico permitió la progresión del proceso infeccioso con la afectación de múltiples válvulas y la ocurrencia de fenómenos embólicos, eventos que finalmente impusieron la necesidad de una intervención quirúrgica compleja.

Conflicto de intereses:

Los autores declaran no tener conflicto de intereses.

Agradecimientos:

Los autores desean agradecer al equipo médico de dicho caso, conformado por la Dra. Mailén Gentili (médica cardióloga), al Dr. Cristian Bottari y al Dr. Bruno Antonione (médicos especialistas en infectología), al Dr. Diodato (médico especialista en cirugía cardiovascular). Durante la confección de dicho caso clínico se ha utilizado la herramienta inteligencia artificial para facilitar la redacción.



Bibliografía:

1. Delgado V, Ajmone Marsan N, De Waha S, et al. Guidelines for the management of endocarditis. *Eur Heart J.* 2023;44:3948-4042. Disponible en: <https://academic.oup.com/eurheartj/article/44/39/3948/7243107>
2. Rozman C. Endocarditis infecciosa. En: Ferreras P, editores. *Medicina interna.* 18a ed. Barcelona: Elsevier; 2016. p. 560-567.
3. Murdoch DR, Corey GR, Hoen B, et al. Clinical presentation, etiology, and outcome of infective endocarditis in the 21st century: the international collaboration on endocarditis-prospective cohort study. *Arch Intern Med.* 2009;169:463-473. Disponible en: <https://pubmed.ncbi.nlm.nih.gov/19273776/>
4. Bonow GO, Bhatt DL, Solomon SD. Endocarditis infecciosa e infecciones de dispositivos permanentes. En: Braunwald E, Douglas L, Peter L, editores. *Tratado de cardiología: texto de medicina cardiovascular.* 10a ed. Barcelona: Elsevier; 2015. p. 1524-1546.
5. Avellana PM, Garcia Aurelio M, Swieszkowsk S, y col. Endocarditis infecciosa en la República Argentina. Resultados del estudio EIRA 3. *Rev Argent Cardiol.* 2018;86:20-28. Disponible en: <https://rac.sac.org.ar/index.php/rac/article/view/1076>